


January 2012

Neuropatía óptica hereditaria de Leber: reporte de caso

Gabriela Ramírez Rodríguez

Universidad de Aguascalientes, revistasaludvisual@lasalle.edu.co

Follow this and additional works at: <https://ciencia.lasalle.edu.co/svo>

 Part of the [Eye Diseases Commons](#), [Optometry Commons](#), [Other Analytical, Diagnostic and Therapeutic Techniques and Equipment Commons](#), and the [Vision Science Commons](#)

Citación recomendada

Ramírez Rodríguez G. Neuropatía óptica hereditaria de Leber: reporte de caso. *Cienc Tecnol Salud Vis Ocul.* 2012;(2): 145-154. doi: <https://doi.org/10.19052/sv.1442>

This Artículo de Revisión is brought to you for free and open access by the Revistas científicas at Ciencia Unisalle. It has been accepted for inclusion in *Ciencia y Tecnología para la Salud Visual y Ocular* by an authorized editor of Ciencia Unisalle. For more information, please contact ciencia@lasalle.edu.co.

Neuropatía óptica hereditaria de Leber: reporte de caso

Leber's hereditary optic neuropathy: a case report

GABRIELA RAMÍREZ RODRÍGUEZ*

RESUMEN

Las enfermedades mitocondriales pueden afectar de manera sistémica u orgánica a los pacientes. Un tipo de afección es la neuropatía óptica hereditaria de Leber, que causa una atrofia del nervio óptico y produce una disminución del campo visual y de la agudeza visual. En ocasiones, esta enfermedad no presenta hallazgos significativos en el fondo de ojo y es necesario que se le haga una exploración lo más completa posible para encontrar el problema. En este artículo se presenta el manejo que se le dio al paciente, desde el diagnóstico probable hasta que se llegó a corroborar, y lo más actual acerca de esta enfermedad.

Palabras clave: neuropatía, óptica hereditaria de Leber, enfermedad mitocondrial, campimetría, terapia génica.

Keywords: Leber's hereditary optic neuropathy, mitochondrial disease, perimetry, gene therapy.

ABSTRACT

Mitochondrial diseases can affect patients in a systematic or organic way. A type of condition is Leber's hereditary optic neuropathy, which causes atrophy of the optic nerve and causes a reduction of the visual field and visual acuity. On occasion, this disease does not show significant findings in the fundus and it is necessary to further explore it as completely as possible in order to find the problem. In this paper we will find the way in which the patient was handled from the time of the probable diagnosis until its corroboration and the latest information about the disease.

*Licenciada en Optometría. Estudiante de la Maestría en Ciencias Biomédicas, área de Optometría, Universidad Autónoma de Aguascalientes, México. Docente de la Universidad de Aguascalientes, México.

INTRODUCCIÓN

Las enfermedades mitocondriales, también conocidas como afecciones de fosforilación oxidativa, son un grupo heterogéneo de alteraciones caracterizadas por un fenotipo complejo en el que la mayoría de los pacientes presentan encefalopatía y lesiones musculares; además, pueden presentar daños en otros órganos como hígado, riñones, corazón, retina, médula ósea, nervios periféricos y páncreas.

Las mitocondrias son orgánulos citoplasmáticos encargados de producir energía en forma de ATP, mediante un sistema denominado Oxphos que está localizado en su membrana interna; tienen otras funciones en la fisiopatología celular tales como la regulación intracelular de Ca^{2+} , la termogénesis y el control de la apoptosis. Así mismo, son los principales generadores de especies reactivas del oxígeno en la célula y pueden provocar la muerte celular por necrosis en condiciones de estrés oxidativo.

Estos orgánulos tienen reproducción intracelular independiente y contienen su propio genoma, lo cual coadyuva a la complejidad de sus alteraciones, causadas por mutaciones en los genes nucleares o mitocondriales.

La genética del ácido desoxirribonucleico mitocondrial (ADNmt) se diferencia de la del ADN nuclear por 4 aspectos fundamentales:

1. Herencia materna: las mitocondrias y, por tanto, el ADNmt, solo se transmiten a través del óvulo, cuyo citoplasma es mucho más grande que el del espermatozoide, que no contribuye con mitocondrias en la fecundación.
2. Poliplasmia: en cada célula hay cientos o miles de moléculas de ADNmt.
3. Segregación mitótica: durante la división celular, las mitocondrias se distribuyen al azar entre las células hijas.
4. Alta velocidad de mutación: la tasa de mutación espontánea del ADNmt es 10 veces mayor que en el ADN nuclear.

La variación de las manifestaciones de las enfermedades mitocondriales pueden ser explicadas no solo por la heterogenicidad en las mutaciones del ADNmt, sino también por las que se producen en el ADN nuclear que codifica gran parte de las subunidades proteicas de la cadena respiratoria, y más importante aún, por alteraciones del funcionamiento de las numerosas etapas que requiere esta cadena, las cuales están codificadas por el ADN nuclear e incluyen:

1. Transporte de proteínas codificadas por ADN nuclear del citoplasma a la mitocondria. Se estima que son necesarias aproximadamente 1000 proteínas para el adecuado funcionamiento de la fosforilación oxidativa. Los defectos hereditarios de esta compleja maquinaria pueden causar enfermedades mitocondriales.
2. Factores nucleares para el ensamble correcto de los complejos de la cadena respiratoria. Las mutaciones de estas proteínas se asocian con las afecciones mitocondriales.
3. La integridad del ADNmt y la replicación demandan factores codificados en el ADN nuclear. Se han descrito trastornos de señalización intergenómica, incluidos síndromes asociados con deleciones en el ADNmt y reducción de este último.
4. La cadena respiratoria está dentro de la bicapa lipídica de la membrana interna de las mitocondrias. Las modificaciones de esta bicapa pueden producir diversos síndromes.
5. Las mitocondrias se mueven en la célula, se dividen por fisión y se fusionan entre sí. Si estas funciones varían, pueden causar enfermedad mitocondrial, como se ha demostrado en la neuropatía óptica hereditaria de Leber (Rubio y Verdecia, 2004).

A todo lo anterior se añade que las mitocondrias pueden lesionarse por el incremento del Ca^{2+} citosólico, el estrés oxidativo, la fragmentación de los fosfolípidos a través de la fosfolipasa A2 y de la esfingomielina, y por los productos de fragmentación lipídicos que proceden de estos mecanismos, tales como ácidos grasos libres y ceramidas. La lesión se manifiesta a través de la formación de un canal de elevada conductancia, llamado transición de permeabilidad mitocondrial, en la membrana interna de la mitocondria (Rubio y Verdecia, 2004).

Las células que más energía requieren en el organismo humano son las neuronas, las musculares y las cardíacas; por tanto, ante una disfunción mitocondrial se verán gravemente afectadas (Rubio y Verdecia, 2004).

La neuropatía óptica de Leber, como se mencionó anteriormente, es una enfermedad mitocondrial. Dentro de este tipo de patologías encontramos el síndrome de Wolf-Parkinson-White, alteraciones cardíacas, sordera inducida por aminoglucósidos y alteraciones neurooftalmológicas (American Academy of Ophthalmology, Panamerican Association of Ophthalmology y Sociedad Española de Oftalmología, 2007-2008).

De las alteraciones neurooftalmológicas las más frecuentes son la atrofia óptica, la oftalmoplejía, la retinopatía pigmentaria y las alteraciones re-

troquiasmáticas. Las manifestaciones neurooftalmológicas en las enfermedades mitocondriales se han observado en cuatro presentaciones clínicas principales: la neuropatía óptica bilateral, la oftalmoplejía con ptosis, la retinopatía pigmentaria y las alteraciones campimétricas retroquiasmáticas (González-Olhovich y Lozano, 2005).

En cuanto a la neuropatía óptica bilateral, la patología más común es la atrofia óptica de Leber (NOHL). Esta patología fue de las primeras que se asoció a defectos en ADNmt, presentando solo datos neurooftalmológicos. Se hereda a través del ADN materno de las mitocondrias presentes en el citoplasma del óvulo y es más prevalente en hombres que en mujeres en edades entre 10 y 30 años, aunque puede presentarse a edades más avanzadas. Los casos de mujeres afectadas representan el 10-20% de los casos. Se transmite de madre a hijos varones, en su mayoría. Aunque se reportan pocos casos en mujeres, los hombres no heredan la enfermedad a sus hijos ya que no hay mitocondrias en los espermatozoides (Spalton et ál., 2005) (figura 1).

Para entender mejor las mutaciones de la NOHL debemos saber que el ácido desoxirribonucleico mitocondrial (ADNmt) posee un sistema genético propio, con toda la maquinaria necesaria para su expresión, es decir, para replicar, transcribir y traducir la información genética que contiene. El ADNmt es una molécula circular compuesta por

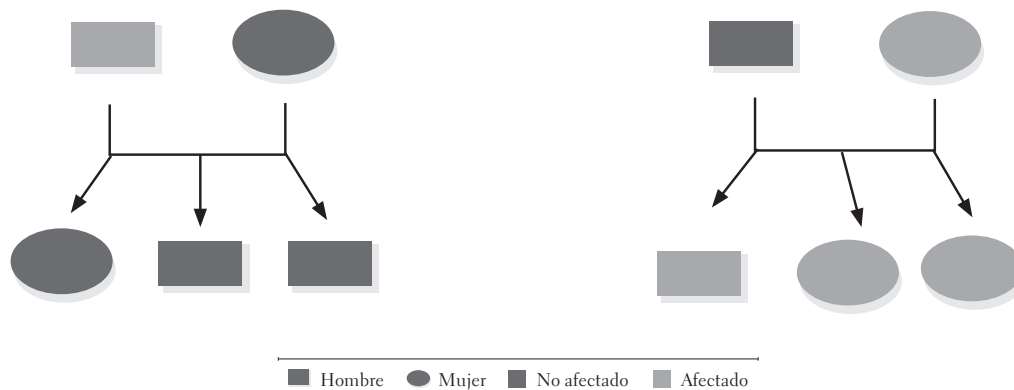


FIGURA 1. Muestra como solo las mujeres afectadas heredan a sus hijos las enfermedades mitocondriales

Fuente: elaboración propia.

16 569 pares de bases que contiene información para 37 genes: dos ácidos ribonucleicos ribosómicos (ARNr), componentes de los ribosomas específicos mitocondriales, 22 de transferencia (ARNt), que son capaces de leer todo el código genético, y 13 polipéptidos que forman parte de 4 de los 5 complejos multienzimáticos del sistema de fosforilación oxidativa (sistema Oxphos), etapa terminal de la ruta de producción de ATP. Estos péptidos corresponden a siete subunidades (ND1, 2, 3, 4, 4L, 5, 6) del dinucleótido de nicotinamida y adenina reducido (NADH): ubiquinona óxido-reductasa (complejo I); una subunidad (cyt b) de la ubiquinol: citocromo c óxido-reductasa (complejo III); tres subunidades (CO I, II, III) de la citocromo c oxidasa (complejo IV) y dos subunidades de la ATP sintetasa (complejo V).

La NOHL fue la primera enfermedad humana de herencia materna que se asoció a una mutación en el ADNmt. Después se llegó a asociar hasta con 16 mutaciones puntuales más, localizadas todas ellas en genes codificantes de proteínas, y que se clasificaron en primarias, secundarias o intermedias, según su relación con la aparición de la enfermedad. Sin embargo, solamente tres: G3460A, G11778A y T14484C, están consideradas como primarias, siendo la G11778A la responsable en el 50% de los casos y la que provoca la forma más severa de la enfermedad. Las tres se encuentran en genes que codifican algún polipéptido del complejo I del sistema Oxphos. La detección de estas mutaciones se suele hacer en células sanguíneas donde se encuentran tanto en forma homocigota como heteroplásmica. El resto de las mutaciones se consideran como secundarias, suelen acompañar a las anteriores en forma homoplásmica y se desconoce su relación directa con la enfermedad (Solano et ál., 2001).

En la tabla 1 se muestran las mutaciones primarias, intermedias y secundarias de la NOHL, la mutación en el ADNmt y el gen que se encuentra afectado.

TABLA 1. Mutaciones para la NOHL

NOHL	MUTACIÓN EN EL ADNMT	GEN AFECTADO
Mutaciones primarias	G3460A	ND1
	G11778A	ND4
	T14484C	ND6
Mutaciones intermedias	G5244A	ND2
	G15257A	Citocromo b
Mutaciones secundarias	T3394C	ND1
	T4160C	ND1
	T4216C	ND1
	A4917G	ND2
	G7444A	CO I
	T9101C	ATPasa 6
	G9438A	CO III
	G9804A	CO III
	G13708A	ND5
	G13730A	ND5
G14459A	ND6	
G15812A	Cyt b	

Fuente: elaboración propia.

La recuperación visual suele suceder en muy pocos casos. La probabilidad de mejoría con el tiempo en la agudeza visual difiere entre las diferentes mutaciones (American Academy of Ophthalmology, Panamerican Association of Ophthalmology y Sociedad Española de Oftalmología, 2007-2008a y 2007-2008b). El defecto G3460A tiene mayor probabilidad de recuperación y el defecto G11778A tiene la menor probabilidad de recuperación. El 72% de los pacientes con mutación en T14484C presentan menor alteración en la visión que el 5% de los pacientes con mutación en G11778A. En pacientes más jóvenes, menores de 15 años, se presenta mejor pronóstico visual (González-Ohlovich y Lozano, 2005).

El síndrome se manifiesta por una pérdida de visión aguda, profunda, indolora e inicialmente monocular, y en semanas o meses se afecta el otro ojo; sin embargo, en casos atípicos hay afectación únicamente unilateral (Spalton et ál., 2005). El

aspecto oftalmoscópico clásico se presenta en la figura 2. La imagen muestra bordes de disco difuso, edema papilar y tortuosidad vascular (P Yu-Wai-Man et ál., 2009).

- Hiperemia y elevación de la papila óptica; engrosamiento de la retina peripapilar, lo cual da lugar al llamado pseudoedema papilar.
- Telangiectasias peripapilares.
- Tortuosidad de las arteriolas retinianas de calibre mediano (figura 2).

Estos hallazgos pueden estar presentes antes que la pérdida de visión. Sin embargo, el fondo de ojo puede ser completamente normal en aproximadamente el 40% de los casos (American Academy of Ophthalmology, Panamerican Association of Ophthalmology y Sociedad Española de Oftalmología, 2007-2008a y 2007-2008b).

La fisiopatología de NOHL continúa sin conocerse. Se cree que se debe a anomalías en la fosforilación oxidativa y la deficiencia en la generación de ATP que directa o indirectamente

libera radicales libres, lo que resulta en un daño a las células ganglionares y a sus axones, razón por la cual los mecanismos selectivos solo afectan al nervio óptico. Se sugiere que en el ángulo que hacen las fibrillas de los axones de las fibras nerviosas en la región prelaminar se crea un punto crítico para el transporte axoplásmico (González-Olhovich y Lozano, 2007-2008).

Se pensaba también que la NOHL tenía gran similitud con la ambliopía por tabaco, ya que es producida por una desmielinización de la porción axial del nervio óptico; sin embargo, la falta de relación con el hábito de fumar y el escotoma más denso, así como su relación familiar e iniciación brusca son desde luego diferencias claras entre estas dos condiciones (Perkins y Hill, 1981).

El diagnóstico diferencial incluye la neuritis óptica compresiva y la neuropatía óptica infiltrativa. En pacientes sin antecedentes familiares, se recomiendan las pruebas neurorradiológicas para descartar una causa tratable de pérdida de visión (American Academy of Ophthalmology, Panamerican Association of Ophthalmology y Sociedad Española de Oftalmología, 2007-2008a y 2007-2008b).

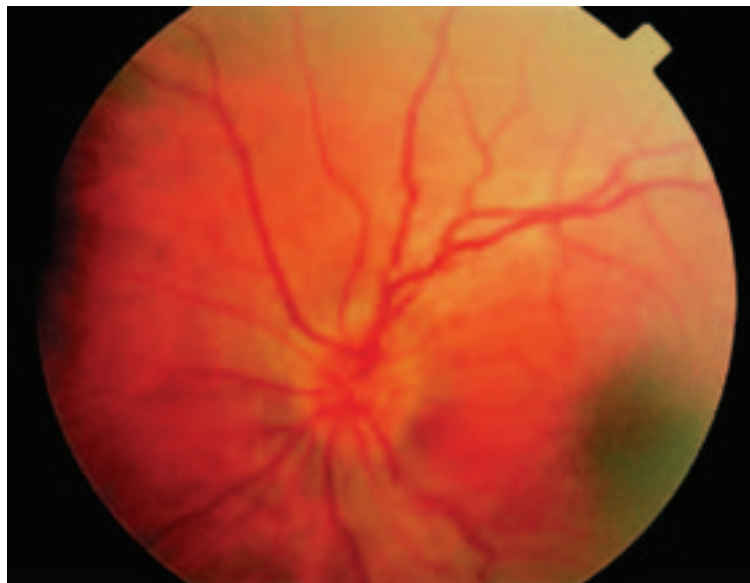


FIGURA 2. Aspecto del fondo de ojo del paciente con Neuropatía óptica de Leber cuando experimenta los primeros síntomas visuales

Fuente: P Yu-Wai-Man et ál. (2009).

La figura 3 muestra diversas fotos de una NOHL (en las fotos a y c vemos en fondo de ojo la apariencia de los nervios ópticos en un paciente con pérdida visual debido a esta enfermedad. Observamos palidez temporal del nervio óptico y excavación del mismo. En las fotos b y d observamos las fluoriangiografías en fases precoces de la enfermedad, donde no se detecta la existencia de alteraciones microvasculares ni telangiectasias).

AVANCES EN EL ÁREA

El conocimiento de la biología molecular en la NOHL ha sido uno de los mayores avances en la comprensión de las enfermedades del nervio óptico en general. Una opción terapéutica en esta enfermedad puede ser el uso de agentes neuroprotectores (Hedges, 2005).

Las neuronas son células que trabajan como verdaderas fábricas. Ellas necesitan combustible e instrumentos para utilizar el combustible, producen desechos y necesitan eliminarlos; además, deben tener la integridad estructural para sobrevivir. Las células ganglionares, que son neuronas de la retina, necesitan azúcar, oxígeno y factores de crecimiento neuronal para conservarse. Ellas pueden ser envenenadas por sus propios desechos, como los ácidos que se producen de azúcares y grasas que se queman, y el amoníaco, que se origina del metabolismo de las proteínas (Cruzat y Lopes, 2010).

La pared de la célula debe estar intacta y es necesario que funcione para dejar entrar aquellos elementos que requiere para vivir e impedir la entrada de cosas que no necesita. Existen sustancias que son esenciales para el funcionamiento de las células, pero que en exceso pueden ser mortales.

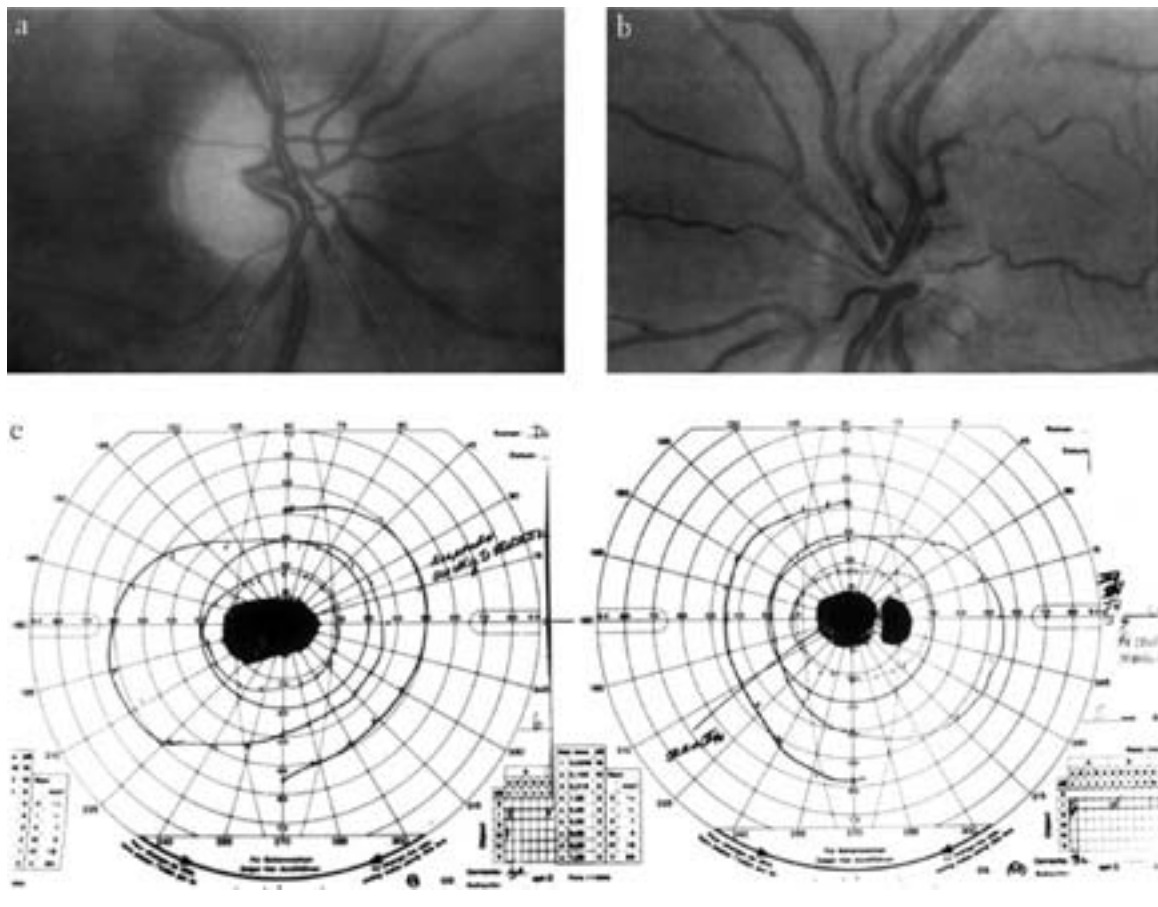


FIGURA 3. Fondo de ojo y campimetrías de paciente con NOHL

Fuente: Newman y Biousse (2003).

Una sustancia de especial interés en la isquemia del nervio óptico es el glutamato, indispensable para la actividad de la célula, pero su abundancia puede ser tóxica. Por ejemplo, para entenderlo en otras células del cuerpo: el calcio es necesario para que el corazón bombee correctamente y para el desarrollo de los huesos, pero cuando la membrana de la célula se lesiona y permite que el calcio ingrese en forma masiva a ella, la célula rápidamente muere. Algunas sustancias excitan a las células en forma positiva, pero cuando se encuentran en exceso, literalmente pueden excitar a las células hasta la muerte. Muchos genes diferentes controlan el modo en que todos estos procesos ocurren, ya sea de manera normal, o ya sea de manera anormal, y ellos pueden ser cambiados y modificados según el ambiente en el cual la célula se encuentra (Cruzat y Lopes, 2010). Por tanto, en la NOHL si alguno de estos genes se encuentra alterado, estos procesos podrían verse afectados y causar apoptosis (muerte neuronal).

El objetivo de los neuroprotectores es bloquear los mecanismos, anteriormente mencionados, que provocan la muerte de las células neuronales, o fortalecer la vida de estas células (Cruzat y Lopes, 2010). El problema con el uso de estos agentes en el tratamiento de las enfermedades traumáticas e isquémicas del nervio óptico es que deben ser administrados inmediatamente, o antes de que el nervio óptico sea dañado, para poder obtener algún efecto beneficioso (Hedges, 2005).

En el caso de la NOHL, a pesar de que el primer nervio afectado puede no ser capaz de sobrevivir, aun cuando los neuroprotectores se administren de manera relativamente oportuna, la demora en el compromiso del segundo nervio óptico puede permitir la intervención de los agentes neuroprotectores. Muchos pacientes son diagnosticados con neuropatía óptica de Leber bastante tiempo antes de que el segundo ojo sea afectado. Si se puede dar un agente neuroprotector durante este intervalo, quizás el daño del segundo ojo pueda ser, al menos, minimizado (Hedges, 2005).

Otro importante avance se dio en el 2001 cuando Bennett y Maguire realizaron un exitoso estudio en donde hicieron terapia génica a perros con defectos mitocondriales que afectaban su visión (similar a la enfermedad de Leber en los humanos), obteniendo resultados muy favorables.

Un estudio auspiciado por el Center for Cellular and Molecular Therapeutics en el Children's Hospital of Philadelphia, dirigido por Katherine A. High, investigadora del Howard Hughes Medical Institute, quien pidió la colaboración de Bennett para llevar a cabo el mismo estudio que había realizado en perros, pero ahora en humanos, utilizó un adenovirus asociado manipulado genéticamente para cargar una versión normal del gen que se encuentra mutado en una de las formas de la NOHL.

Tres pacientes, uno de 19 y dos de 26 años, recibieron la terapia génica por medio de un procedimiento (inyección) realizado por Maguire entre octubre del 2007 y enero del 2008 en el Children's Hospital of Philadelphia. Dos semanas después de haber recibido las inyecciones, los tres pacientes reportaron una mejora visual en el ojo inyectado. Hubo mejoría significativa con las pruebas estándar de visión.

Esta terapia génica no mostró efectos secundarios y los investigadores creen que la mejoría pudiera ser mucho mayor en pacientes que no tengan aún mucho daño o en los cuales no se haya manifestado la enfermedad (Children's Hospital of Philadelphia, 2008).

CASO CLÍNICO

Paciente masculino de 23 años acude hace tres y medio años a institución de servicios médicos refiriendo que 6 semanas antes de acudir a consulta comenzó a perder visión en OI y cuatro días después en OD; negó haber presentado dolor ocular, no refirió antecedentes heredofamiliares, ni pa-

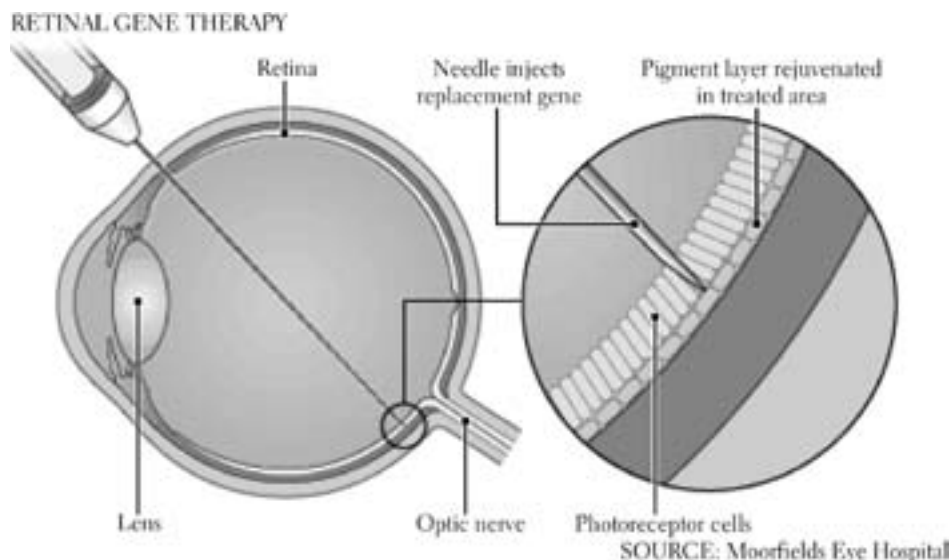


FIGURA 3. Aplicación de la terapia génica en la retina

Fuente: <http://news.bbc.co.uk/2/hi/health/6609205.stm>

tológicos. Fue atendido en el área de neurología, donde se le realizó una exploración que resultó esencialmente normal. Se realizaron estudios de imagen que incluyeron TAC I y II de cráneo, así como el resto de los paraclínicos, en búsqueda de padecimiento inmunológico, los cuales fueron negativos. Se le trató inicialmente a base de bolos de metil prednisolona, sin respuesta favorable. Fue referido a reumatología y a hematología, donde se le realizaron las exploraciones y estudios pertinentes, todos los cuales resultaron normales. Posteriormente acudió a valoración optométrica y allí se le realizaron las siguientes pruebas:

- Agudeza visual s/c OD: 20/100 OI: 20/70-
- PIRRLA (pupilas iguales, redondas, reactivas a luz y acomodación)
- Campos visuales (confrontación): disminución del CV periférico, escotoma central AO
- Fondo de ojo
- OD OI
 - Medios transparentes

- Relación arteria/vena 2/3
- Coloración naranja
- Pápila pálida
- Apariencia edematosa
- Retinoscopía estática: -0,50 AO no mejora AV.

Se sospechó una atrofia óptica bilateral y se le refirió al oftalmólogo, quien le realizó una exploración en la cual encontró en tonometría una PIO OD de 16 mmHg; OI: 18 mmHg; en el fondo de ojo encontró una atrofia óptica casi total en ambos ojos y algunas pigmentaciones, sin más datos en retina. Se diagnosticó atrofia óptica bilateral, probablemente de Leber. En una cita posterior el oftalmólogo realizó una campimetría, encontrando en ambos ojos contracción muy importante del campo visual y disminución de la sensibilidad central. Posteriormente fue referido al hospital, en donde después de realizar una exhaustiva exploración neurooftalmológica y genética corroboraron enfermedad mitocondrial por medio de una

prueba de ADN, lo que confirmó el diagnóstico de neuropatía óptica hereditaria de Leber. No recibió tratamiento alguno.

CONCLUSIONES

El diagnóstico de neuropatía óptica hereditaria de Leber se debe considerar cuando no se observe ninguna causa para la atrofia óptica bilateral, cuando la edad de presentación se encuentre entre la infancia y los 30 años, cuando en la historia familiar haya casos de varones con pérdida visual repentina y cuando los signos y síntomas en fondo de ojo coincidan con los anteriormente mencionados.

El pronóstico es malo, los pacientes suelen perder la visión central o periférica, terminando con una agudeza visual de cuentadedos o percepción de luz en ambos ojos. Rara vez un paciente tiene una recuperación espontánea de agudeza visual muchas años después.

Hasta el momento solo existen estudios y alternativas de medicamentos y antioxidantes, los cuales no se ha demostrado que beneficien la recuperación visual de manera efectiva y aún no podemos colocarlos como tratamiento. Se sigue estudiando arduamente esta enfermedad; probablemente en el futuro se obtenga un tratamiento seguro y eficaz.

RECOMENDACIONES

Como optometristas es de suma importancia que estemos en constante actualización en todas las áreas que nos conciernen y que conozcamos este tipo de enfermedades no tan frecuentes, ya que podemos encontrarnos con casos como este en nuestro ejercicio profesional y debemos dar un manejo adecuado al mismo, así como orientar a nuestro paciente y resolver las dudas que nos reporte.

REFERENCIAS

- American Academy of Ophthalmology, Panamerican Association of Ophthalmology y Sociedad Española de Oftalmología (2007-2008a). *Fundamentos y principios de oftalmología: Curso de Ciencias Básicas y Clínicas*. Madrid: Elsevier.
- American Academy of Ophthalmology, Panamerican Association of Ophthalmology, Sociedad Española de Oftalmología (2007-2008b). *Neurooftalmología: Curso de Ciencias Básicas y Clínicas*. Madrid: Elsevier.
- Children's Hospital of Philadelphia. (2008). Gene therapy improves vision in nearly blind patients. *ScienceDaily*. Recuperado el 27 de diciembre del 2011, de <http://www.sciencedaily.com/releases/2008/04/080427194726.htm>
- Cruzat, A. y Lopes, J. F. (2010). *Neuroprotección: ayuda para el paciente con glaucoma*. Recuperado el 2 de marzo del 2012, de <http://www.willsglaucoma.org/spanish/neuroprotection.htm>
- García, E., Redondo, I., Del Río, S., Reinoso, C., López, J. A. y Gutiérrez, A. (2007) *Atlas de urgencia en oftalmología*. Madrid: Salvat.
- González-Olovich, I. y Lozano, D. (2005, 18 de febrero). *Alteraciones neuro-oftalmológicas en pacientes que presentan enfermedades mitocondriales*. Recuperado el 19 de septiembre del 2011, de http://scielo.sld.cu/scielo.php?script=sci_arttext&pid=S0864-21762011000100008
- Moorfields Eye Hospital (2009). *Retinal gene therapy*. Recuperado el 3 de marzo del 2012, de <http://news.bbc.co.uk/2/hi/health/6609205.stm>
- Newman, N. J. y Biousse, V. (2003). *Hereditary optic neuropathies*. Recuperado el 25 de octubre del 2011, de <http://www.nature.com/eye/journal/v18/n11/full/6701591a.html>
- Perkins, E. y Hill, D. (1981). *Fundamentos científicos de oftalmología* (3ª. ed). Mallorca-Barcelona: Salvat.
- Rubio, T. y Verdecia, M. (2004). *Las enfermedades mitocondriales: un reto para las ciencias médicas*. Recuperado el 25 de febrero del 2012, de http://bvs.sld.cu/revistas/san/vol8_n1_04/san08104.htm
- Solano, A., Playán, A., López-Pérez, M. J. y Montoya, J. (2001). *Enfermedades genéticas del ADN mitocon-*

drial humano. *Salud Pública de México*. Recuperado el 27 de febrero del 2012, de <http://redalyc.uaemex.mx/src/inicio/ArtPdfRed.jsp?iCve=10643212>

Spalton, D. J., Hitchings, R. A. y Hunter, P. A. (2005). *Atlas de oftalmología clínica* (2ª. ed.). Madrid: Harcourt.

Yu-Wai-Man, P., Griffiths, P. G., Hudson, G. y Chinnery, P. F. (2008). Inherited mitochondrial optic neuropathies. *Journal of Medical Genetics*. Recuperado el 4 de marzo del 2012 de <http://jmg.bmj.com/content/46/3/145.full>

Recibido: 10 de febrero del 2012

Aceptado: 17 de septiembre del 2012

CORRESPONDENCIA

Gabriela Ramírez Rodríguez

gabyrr_wr@hotmail.com